Zespół ciasnoty podbarkowej i uszkodzenie pierścienia rotatorów

Małgorzata Chochowska

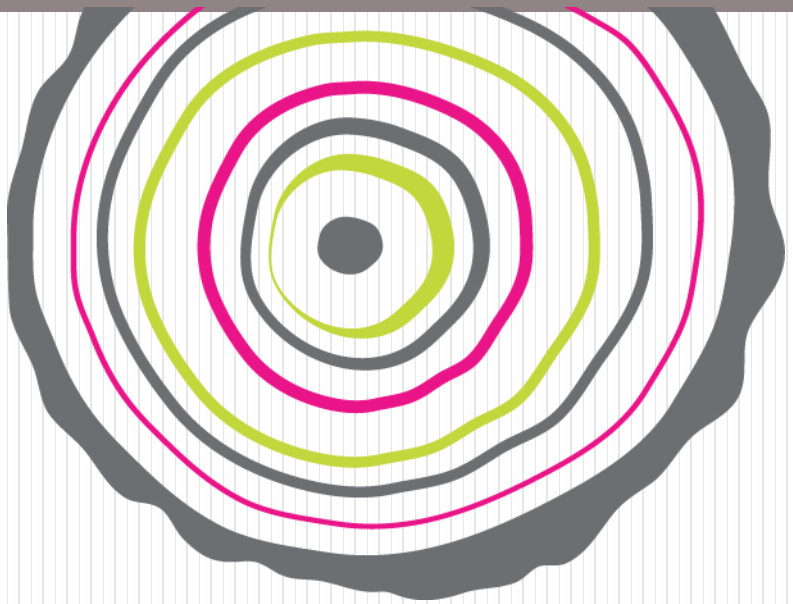

Zespół ciasnoty podbarkowej i uszkodzenie pierścienia rotatorów.

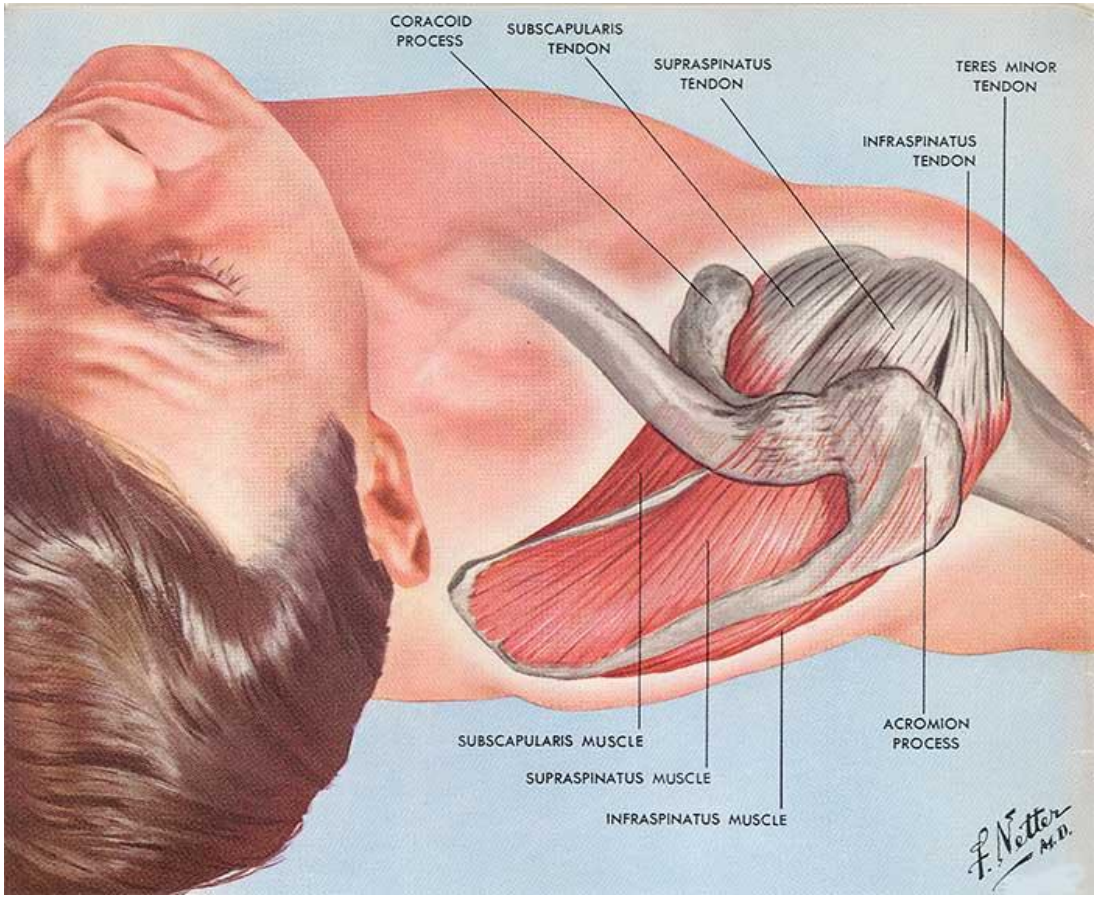

- Pierścień rotatorów stanowią ścięgna 4 mieśni:
  - Podłopatkowego
  - Nadgrzebieniowego
  - Podgrzebieniowego
  - Obłego mniejszego

Zespół cieśni podbarkowej

Istotą choroby jest:

- Przeciążenie mięśnia nadgrzebieniowego.
- Zaburzenie równowagi pomiędzy działaniem mięśnia naramiennego i stożka rotatorów - destabilizacja głowy kości ramiennej i szkodliwy ucisk stożka rotatorów.

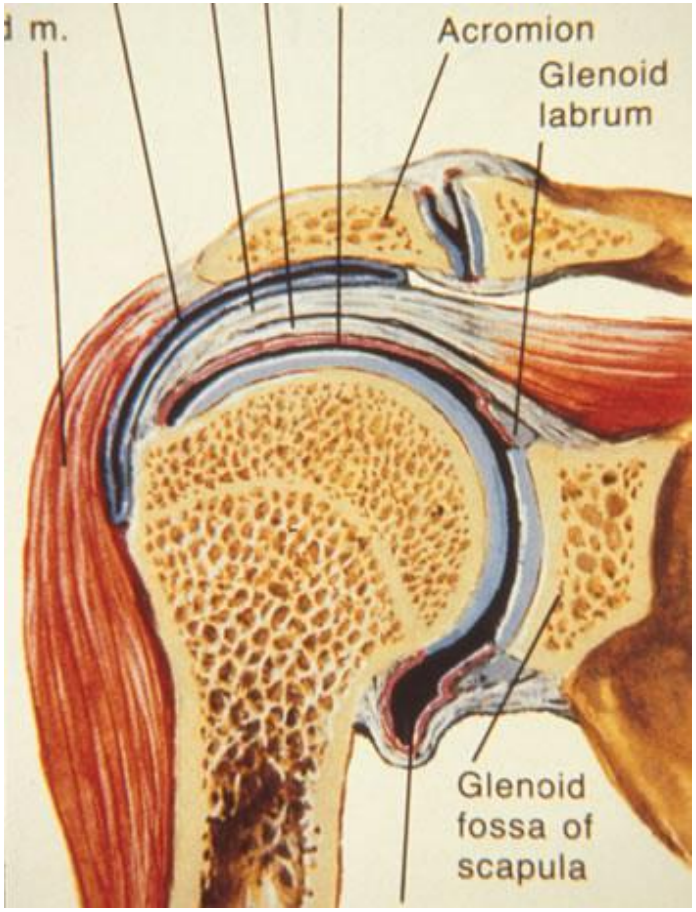

Zespół cieśni podbarkowej

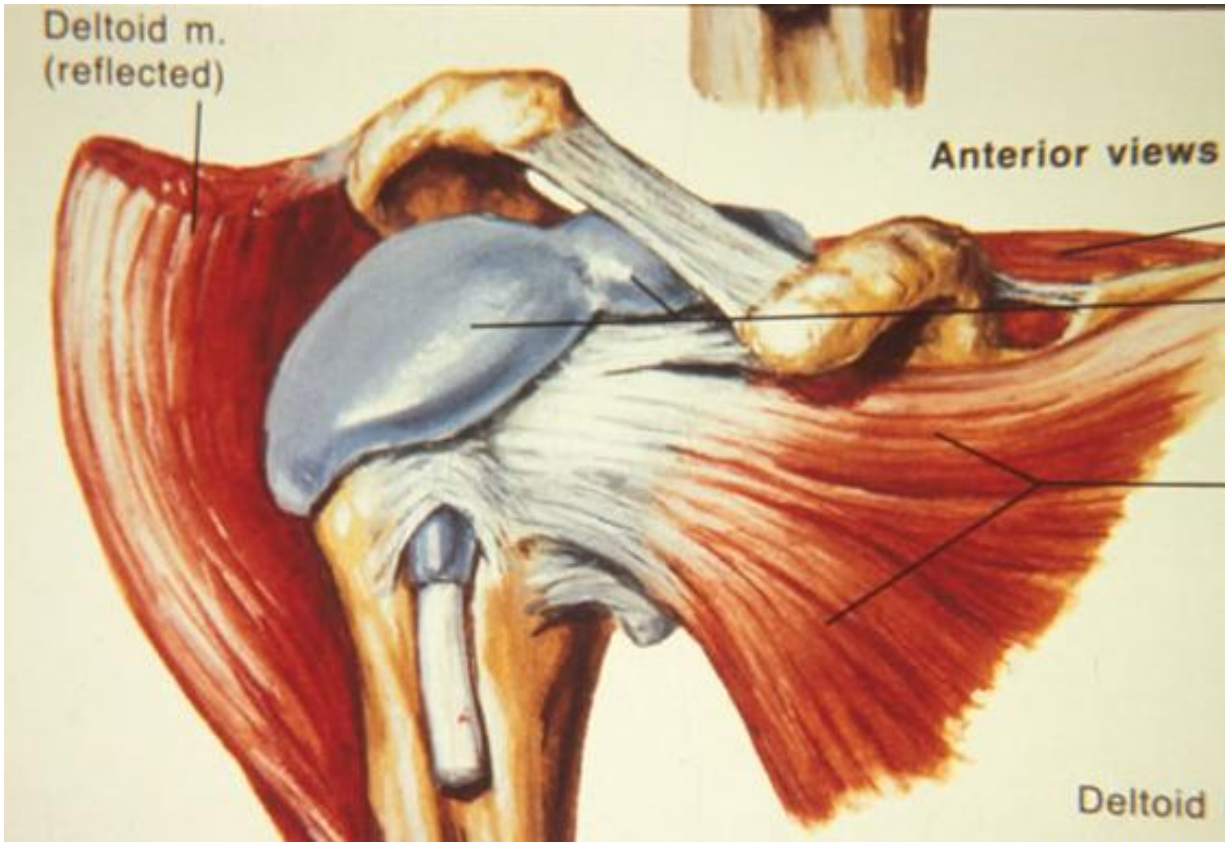

Zespół cieśni podbarkowej – podczas odwodzenia ramienia

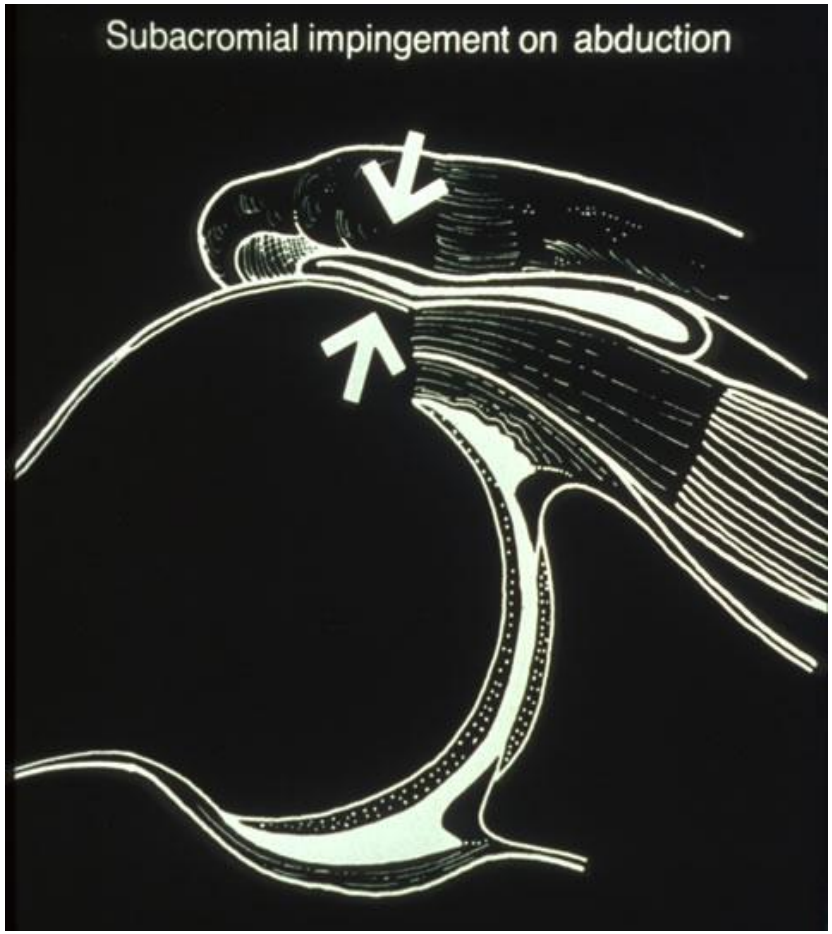

Budowa wyrostka barkowego

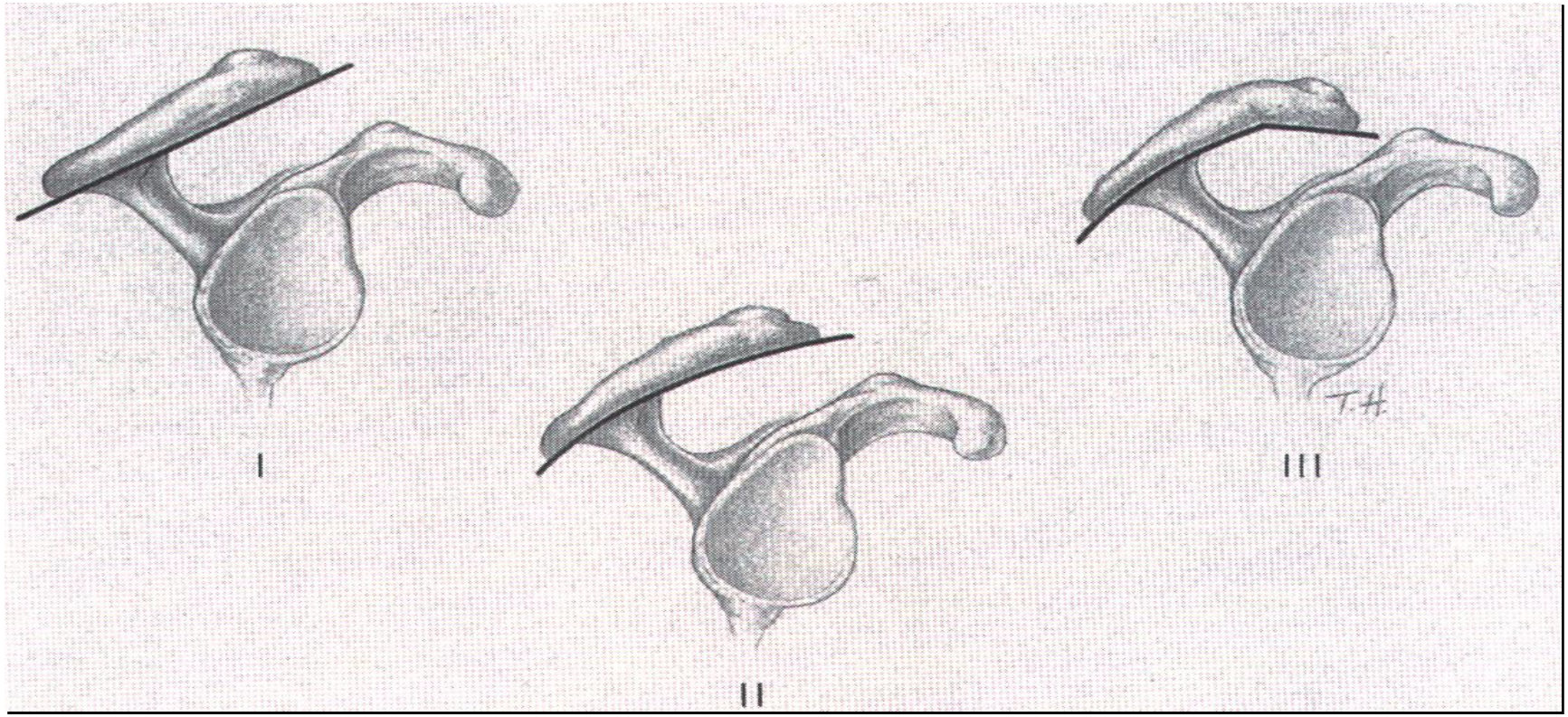

Plastyka wyrostka barkowego

Zwykle podczas operacji stwierdza się rozdarcie ścięgna mięśnia nadgrzebieniowego z cofnięciem się jego brzegów. Linią przerywaną zaznaczono granice usunięcia zwyrodniałego ścięgna przed przystąpieniem do naprawy

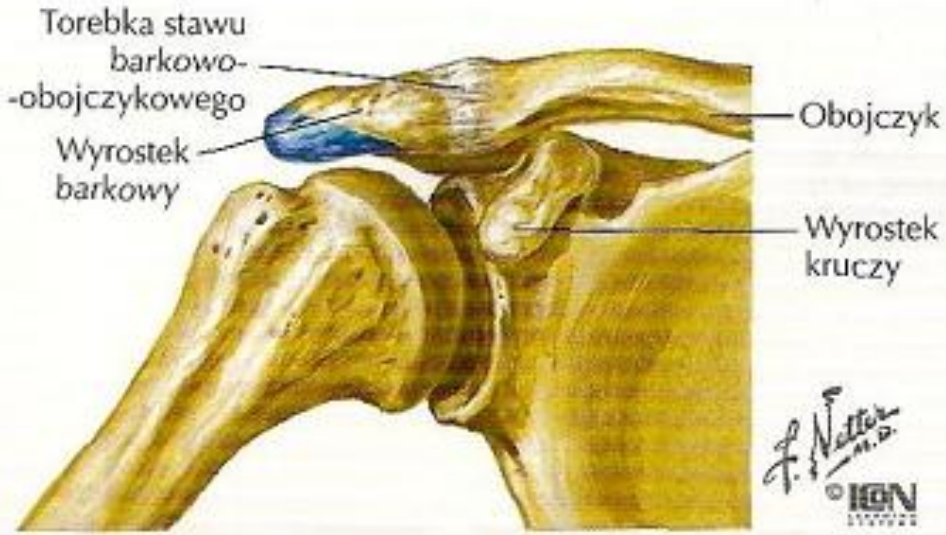

Częściową resekcję wyrostka barkowego wykonuje się przez usunięcie jego przedniej krawędzi i części bocznej. Usuwa się też więzadło kruczo-ramienne. Jeśli stwierdza się stan zapalny stawu barkowo-obojczykowego, trzeba wykonać resekcję dystalnych 2,5 cm dystalnej części obojczyka

Plastyka wyrostka barkowego

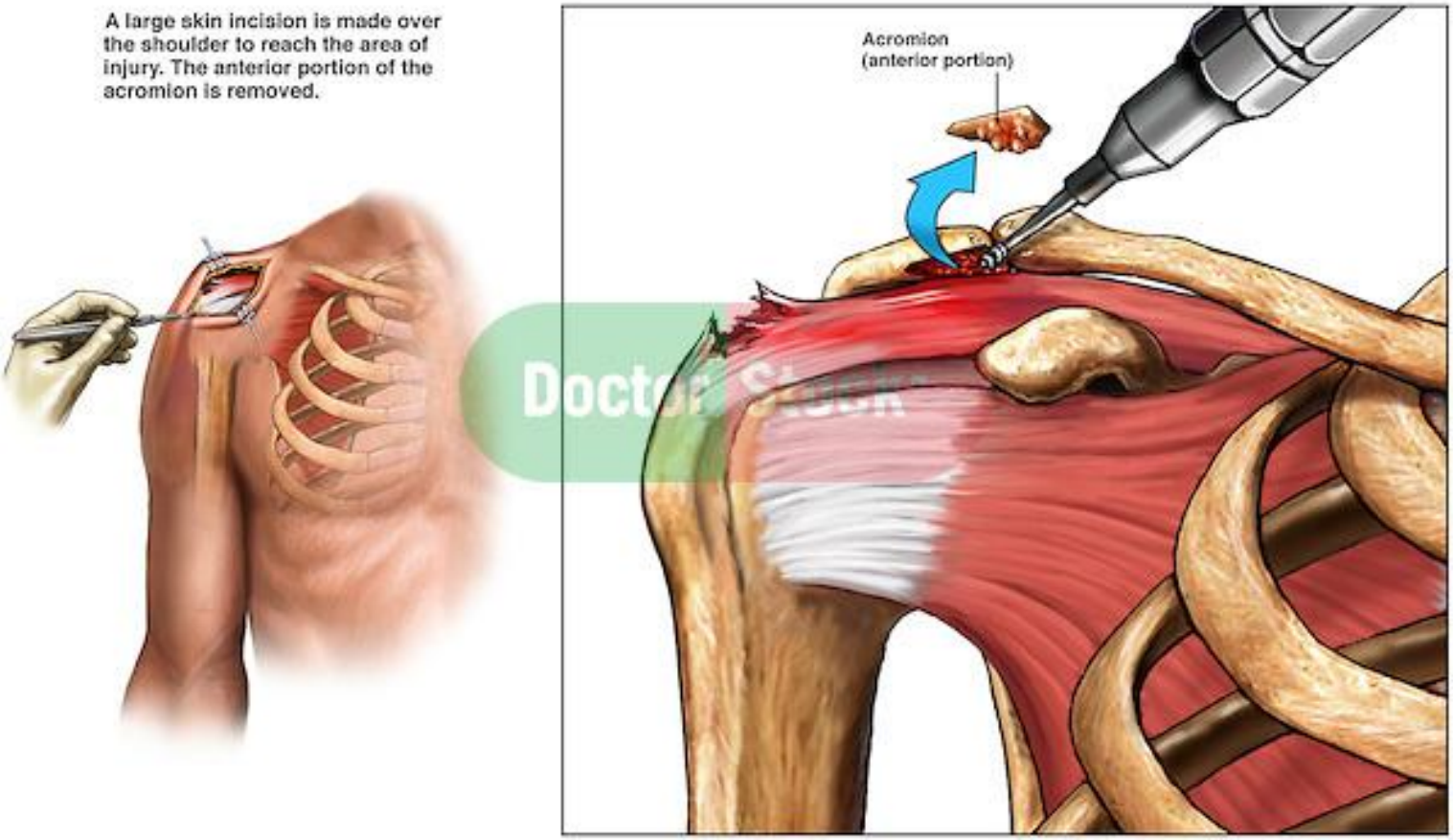

Zespół pierścienia rotatorów - artroskopia

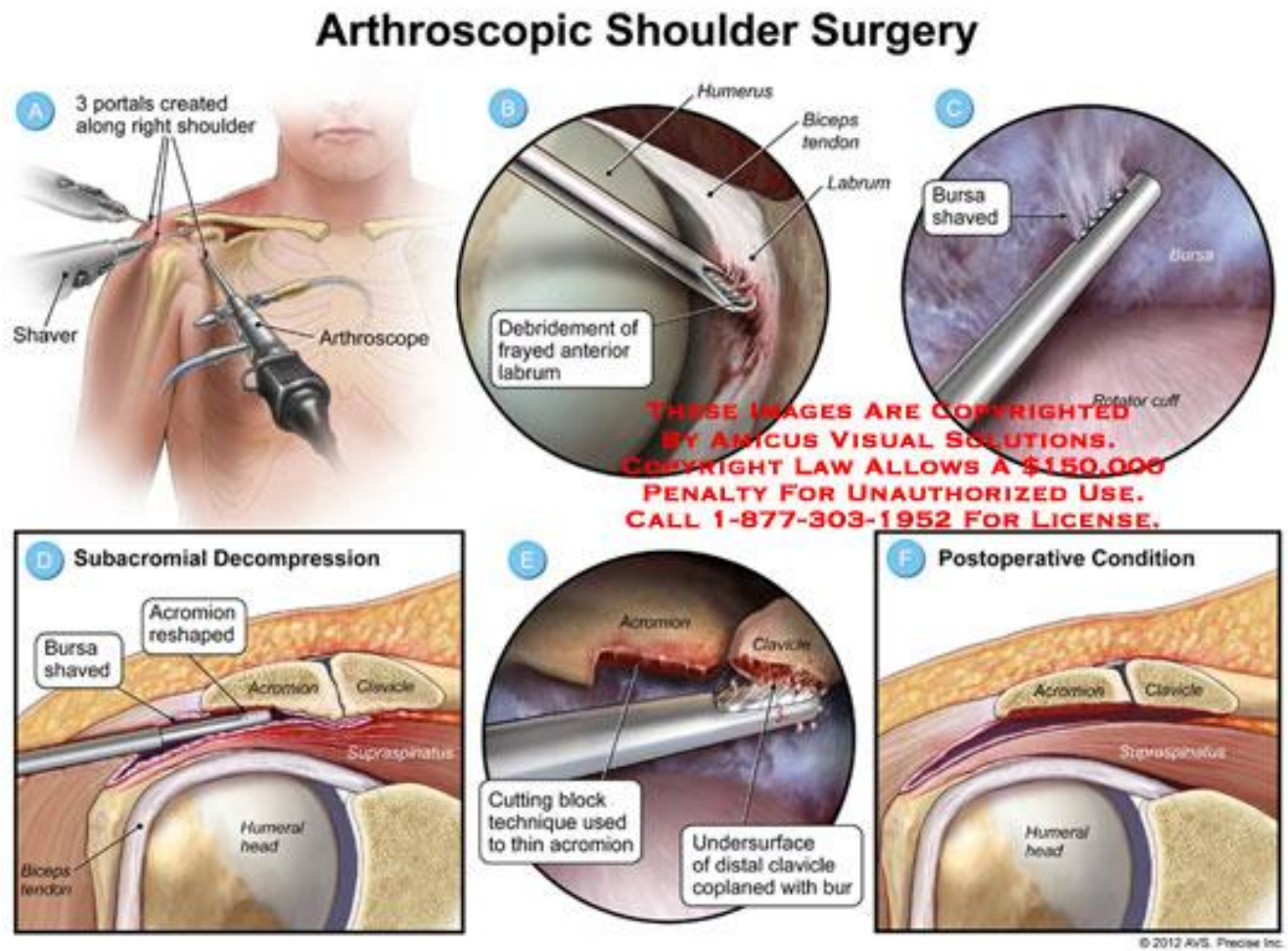

Zespół cieśni podbarkowej - wywiad i obraz kliniczny:

- Ból podczas ruchu odwodzenia lub zginania ramienia.
- Ograniczenie lub brak czynnego odwodzenia lub zginania.
- Wiek powyżej 40 lat.
- Wykonywanie pracy ponad głową.
- Wychudzenie mięśni obręczy barkowej.
- ból często w nocy,
- zlokalizowany w okolicy przedniej wyrostka barkowego, guzka większego i w rowku międzyguzkowym
- charakterystyczny łuk bólowy – nasilenie dolegliwości między 70–120 st. odwiedzenia lub zginania ramienia do przodu
- miarodajny objaw – niemożność dotknięcia kciukiem okolicy wyrostków kolczystych

Uszkodzenie pierścienia rotatorów - etapy

I. Stadium zapalenia i obrzęku kaletki podbarkowej - bóle barku po wysiłkach fizycznych.

II. Stadium początkowych zmian typu zwyrodnienia w obrębie stożka rotatorów (tendinitis) - objawy bólowe pojawiają się w czasie wykonywania wysiłków fizycznych.

III. Stadium uszkodzenia stożka rotatorów (przerwania częściowe i całkowite) - dolegliwości bólowe są stałe i często występują też w nocy.

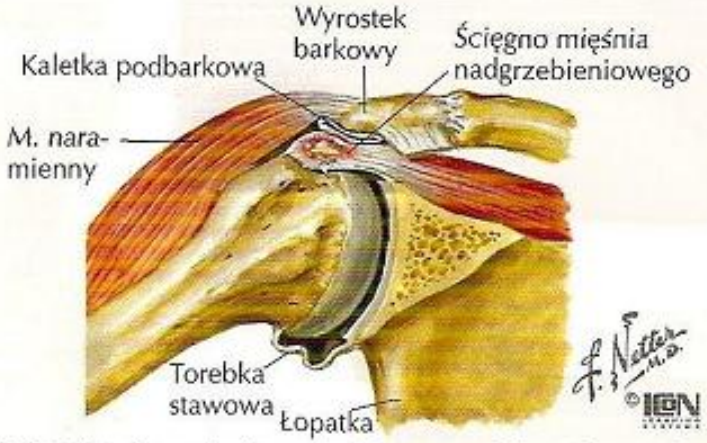

Odwodzenie ramienia powoduje ponawiające się naciskanie guzka większego kości ramiennej na wyrostek barkowy, co prowadzi do zwyrodnienia i stanu zapalnego ścięgna mięśnia nadgrzebieniowego, wtórnego zapalenia kaletki i bólu przy odwodzeniu ramienia. Złogi wapnia w ścięgnie mięśnia nadgrzebieniowego mogą w końcu doprowadzić do ostrego zwapniającego zapalenia ścięgna i nagłego pojawienia się silnego bólu

Uszkodzenie pierścienia rotatorów - etapy

- Niektórzy różnicują jeszcze IV stadium choroby - artrozę stawu ramiennego;
- Pomimo dużych zniszczeń głowy kości ramiennej objawy bólowe są nierzadko mniejsze niż w stadium III.

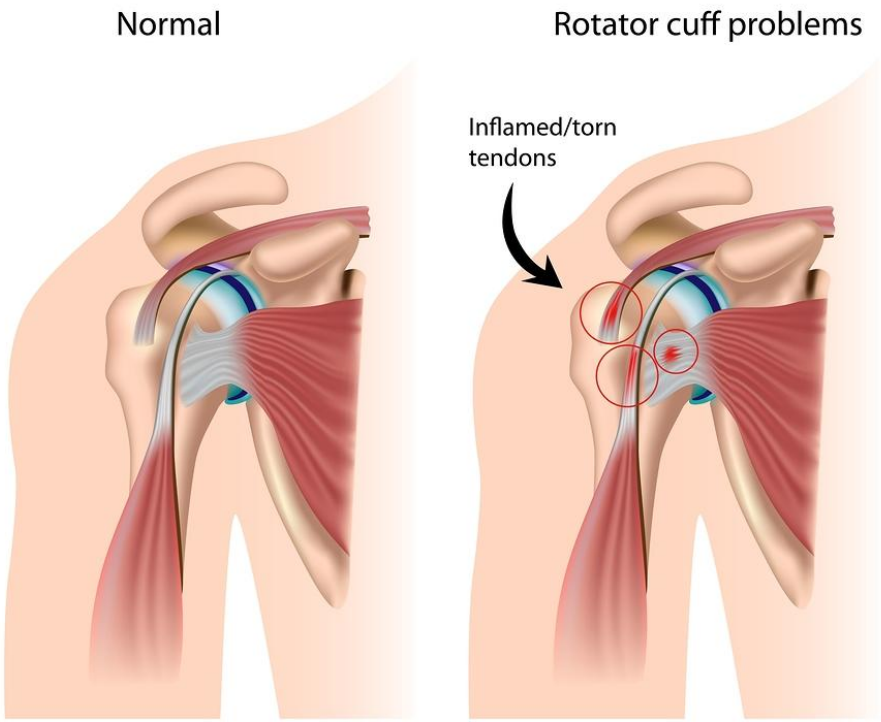

Przerwanie pierścienia rotatorów

- Dowodem przerwania stożka rotatorów jest niemożność odwiedzenia kończyny górnej pomimo zniesienia bólu za pomocą blokady.
- Wymaga różnicowania z porażeniem n. pachowego!

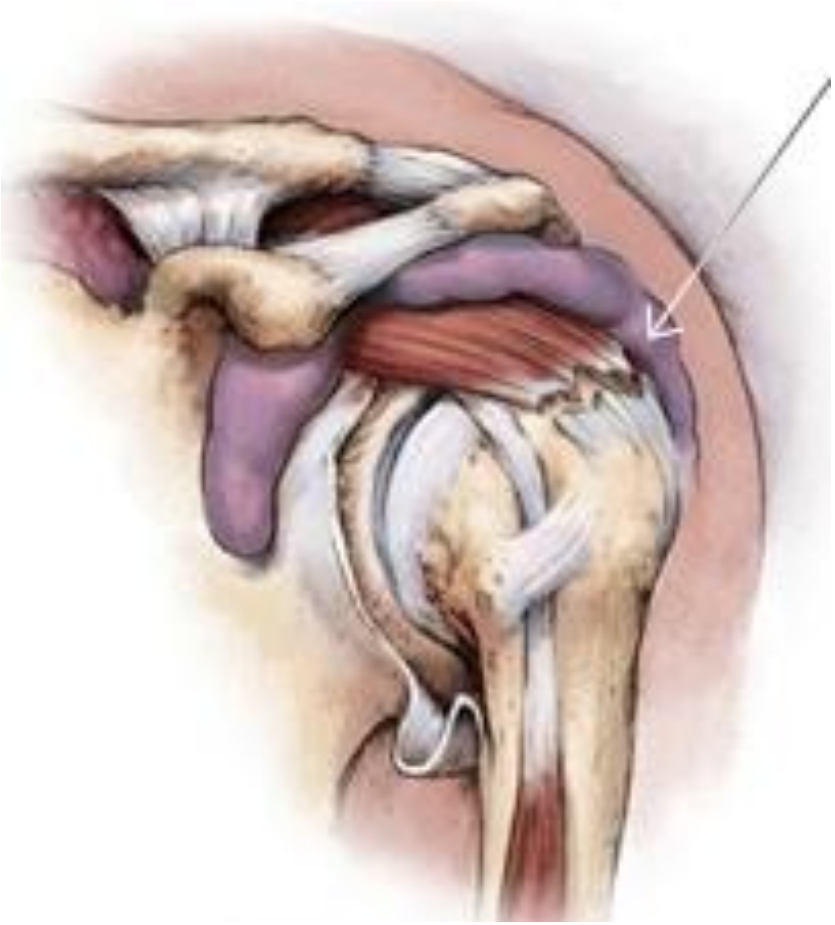

Leczenie uszkodzenia pierścienia rotatorów

- Najważniejsza jest kinezyterapia i terapia manualna prowadzona przez doświadczonego terapeutę.
- Leczenie powinno być długotrwałe – czasem trwa nawet 6-9 m-cy.
- W I i II stadium choroby możliwe jest całkowite wyleczenie nieoperacyjne

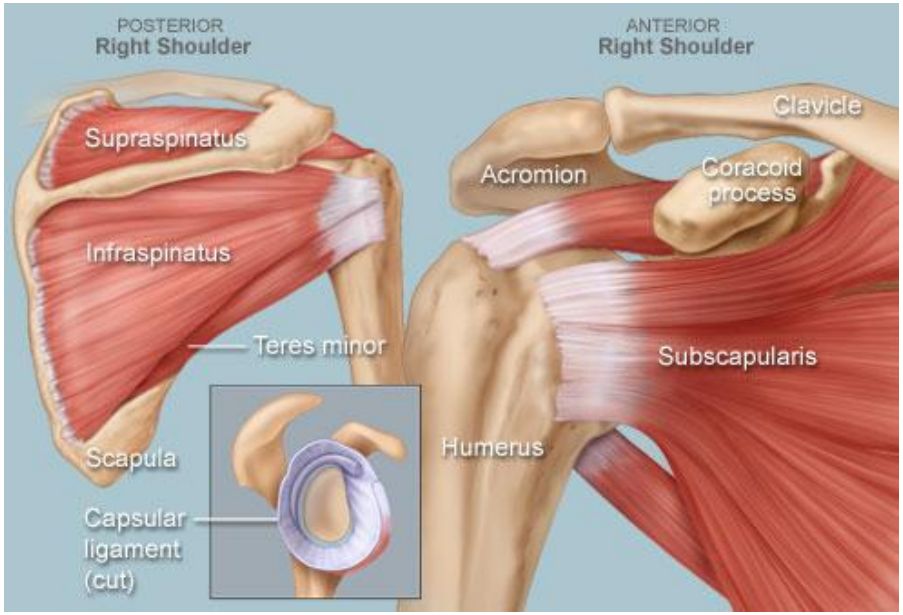

Leczenie uszkodzenia pierścienia rotatorów

- Leczenie farmakologiczne – NLPZT (jak długo?)
- fizykoterapia (ultradźwięki, magnetoterapia… – jak długo?)
- Okresowe unieruchomienie, z raz dziennie wykonywanymi ćwiczeniami ???)
- Wyjątkowo – sterydy miejscowo.

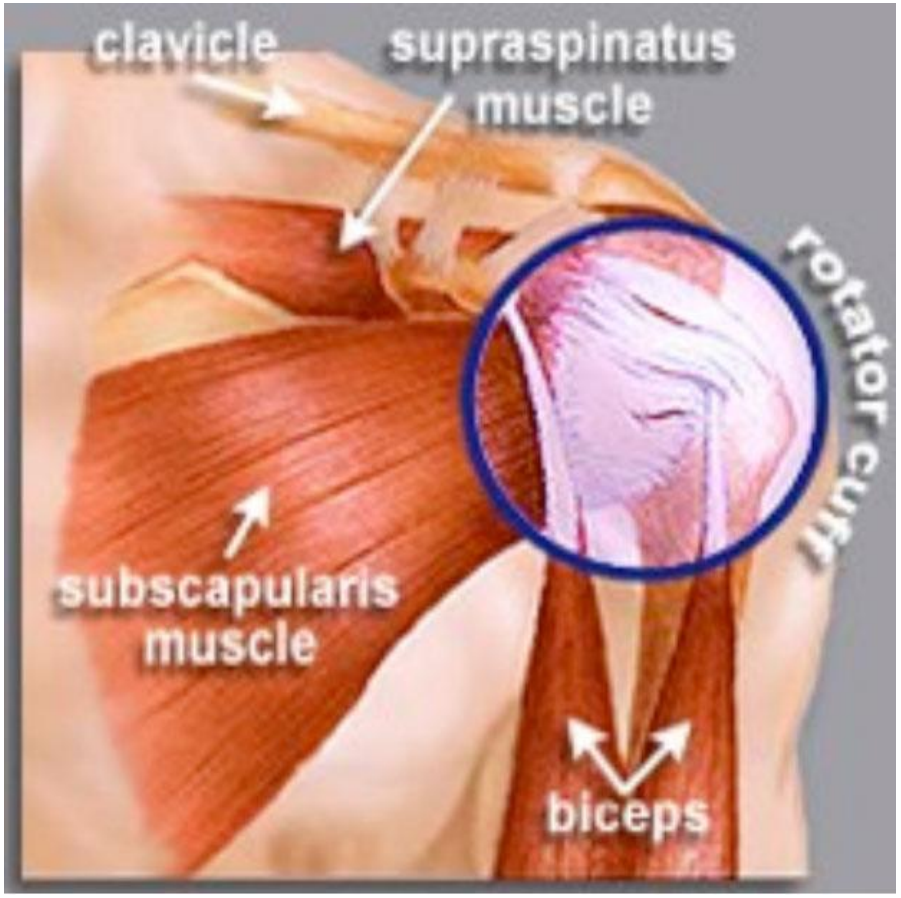

Mięsień podgrzebieniowy i obły mniejszy

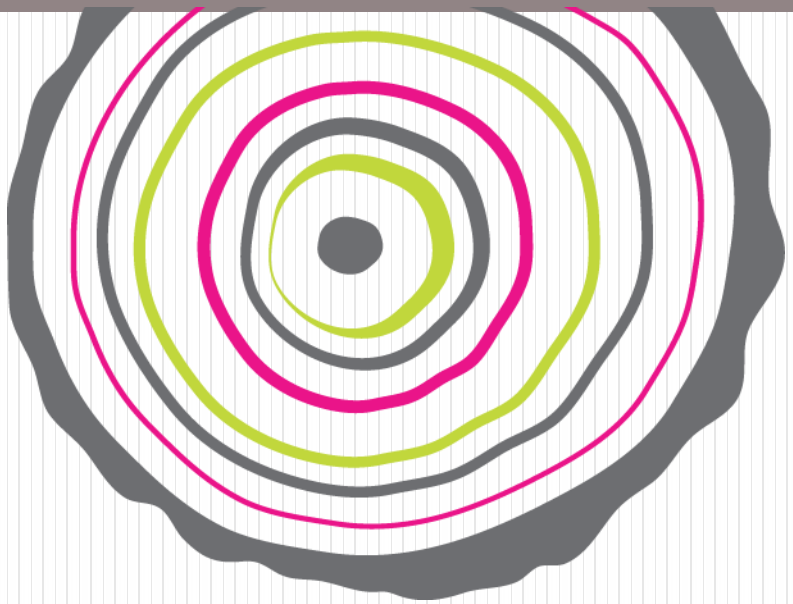

Mięśnie: podgrzebieniowy i obły mniejszy - anatomia

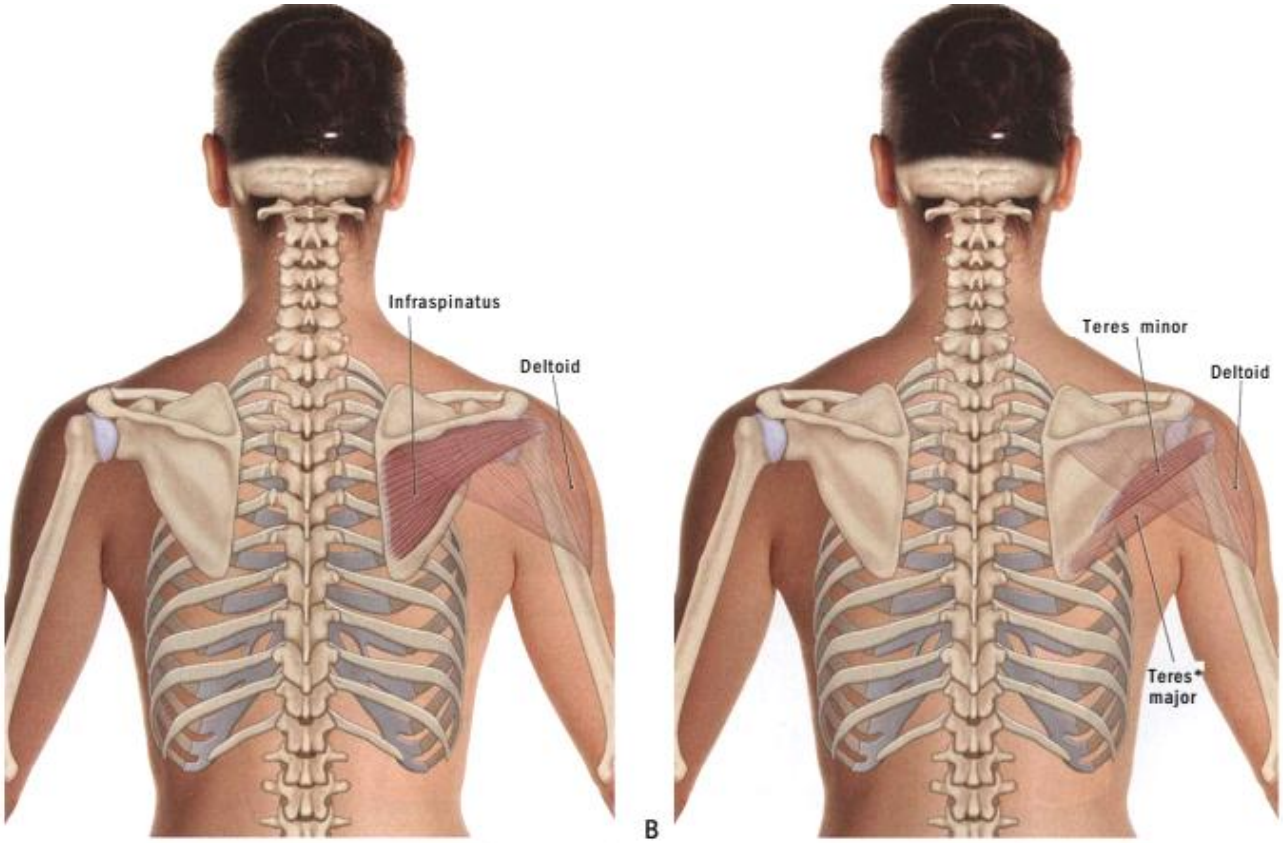

Figure 10-33 Posterior views of the right infraspinatus and teres minor. **A** shows the infraspinatus; the deltoid has been ghosted in. **B** shows the teres minor; the deltoid and teres major have been ghosted in.

Mięsień podgrzebieniowy - palpacja

Figure 10-34 Starting position for prone palpation of the right infraspinatus.

Mięsień podgrzebieniowy i obły mniejszy - palpacja

Alternate Palpation Position—Seated

Figure 10-36 The infraspinatus and teres minor can also be easily palpated with the client seated. To engage these muscles, have the client perform lateral rotation of the arm at the shoulder joint against resistance. Note: Given that it is usually uncomfortable to resist rotation of the arm by resisting motion of the arm itself, the client can be asked to flex the elbow joint to 90 degrees and then the resistance can be given to the forearm. It is important that the client's resistance against the therapist's hand is not coming from horizontal extension of the arm at the shoulder joint, but rather lateral rotation of the arm.

Mięsień podgrzebieniowy i obły mniejszy - palpacja

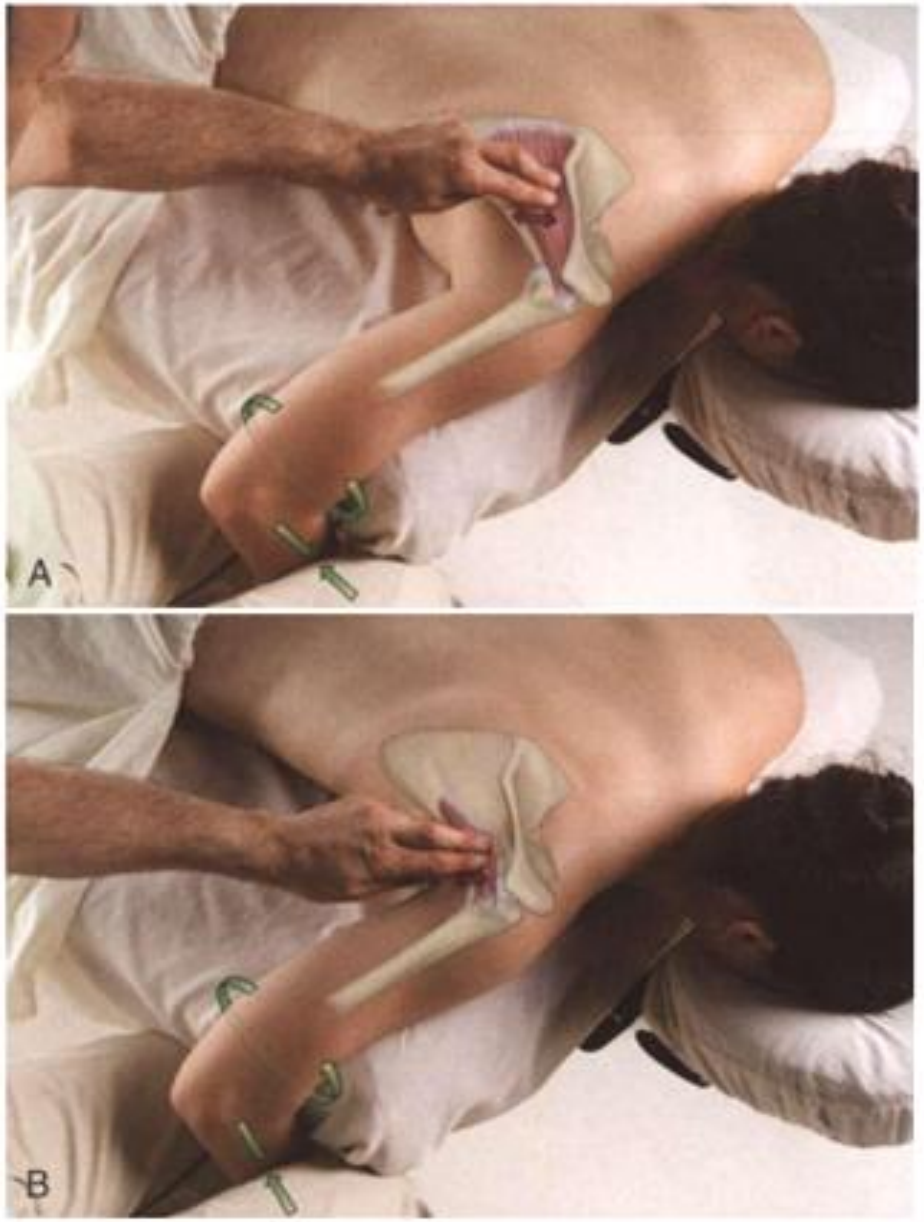

Figure 10-35 Palpation of the right infraspinatus and teres minor as the client laterally rotates the arm against resistance. **A** shows palpation of the infraspinatus. **B** shows teres minor palpation.

Mięsień podgrzebieniowy i obły mniejszy – punkty spustowe i promieniowanie bólu

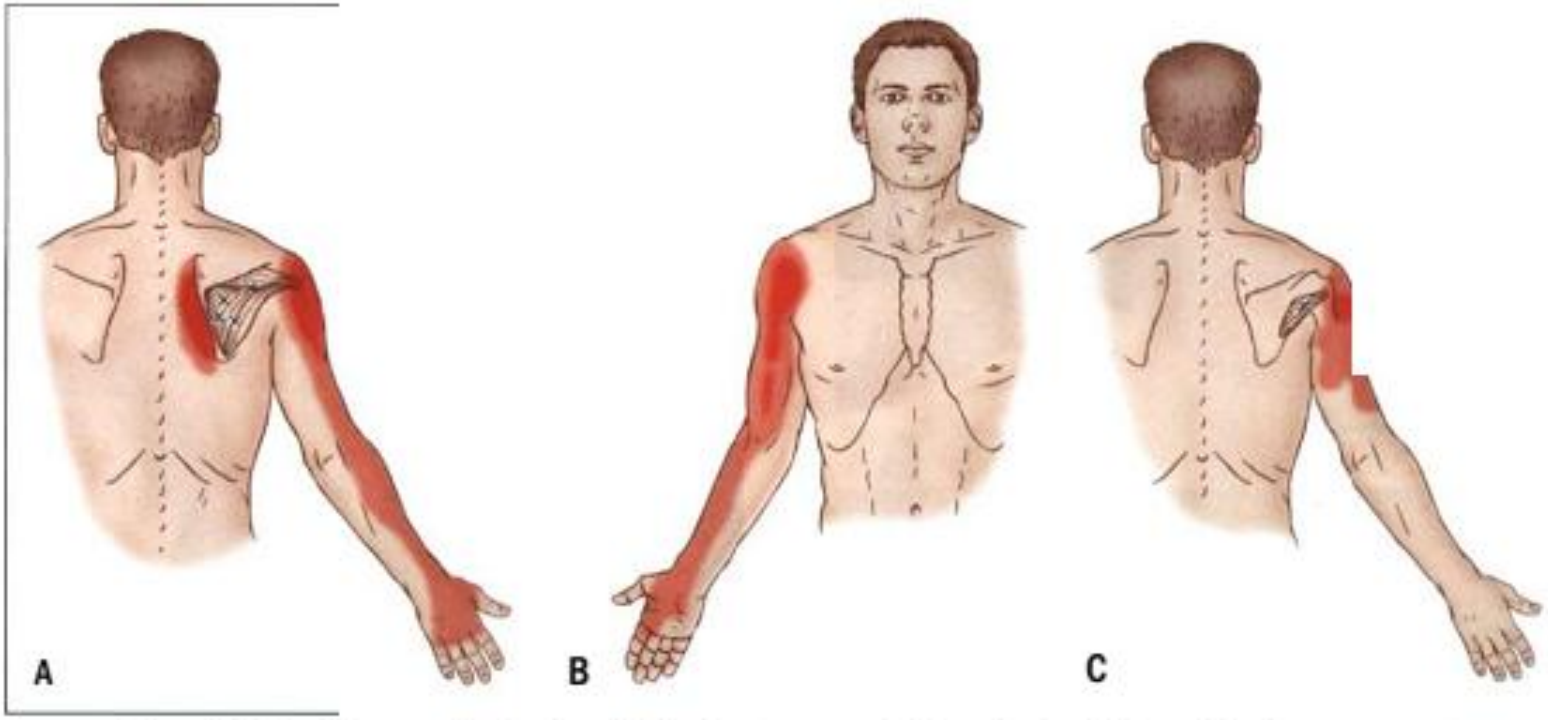

Figure 10-37 **A** is a posterior view illustrating common infraspinatus TrPs and their corresponding referral zone. **B** is an anterior view showing the remainder of the referral zone. **C** is a posterior view illustrating a common teres minor TrP and its corresponding referral zone.

Figure 10-38 A stretch of the right infraspinatus and teres minor. The client's right arm is medially rotated and pulled upward and away from the back using a towel.

Mięsień podgrzebieniowy i obły mniejszy - stretching

Miesień obły większy

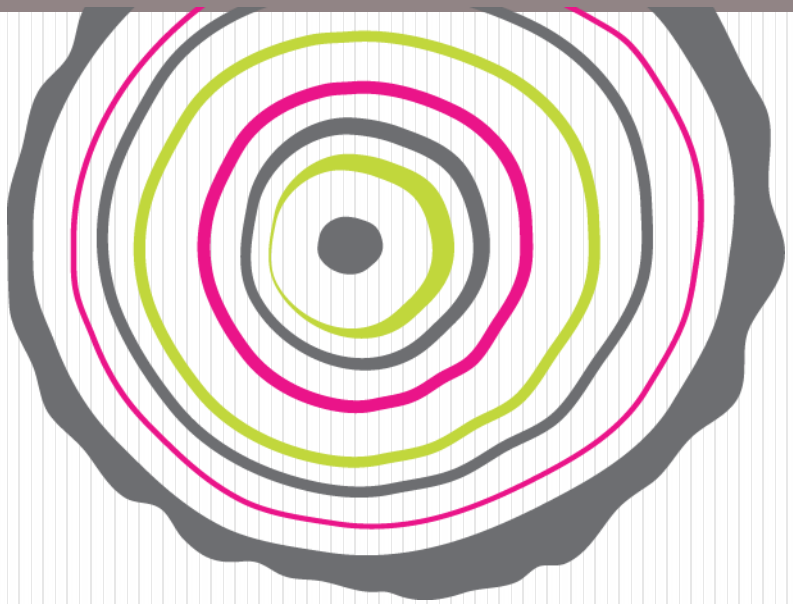

Mięsień obłv wiekszv - anatomia

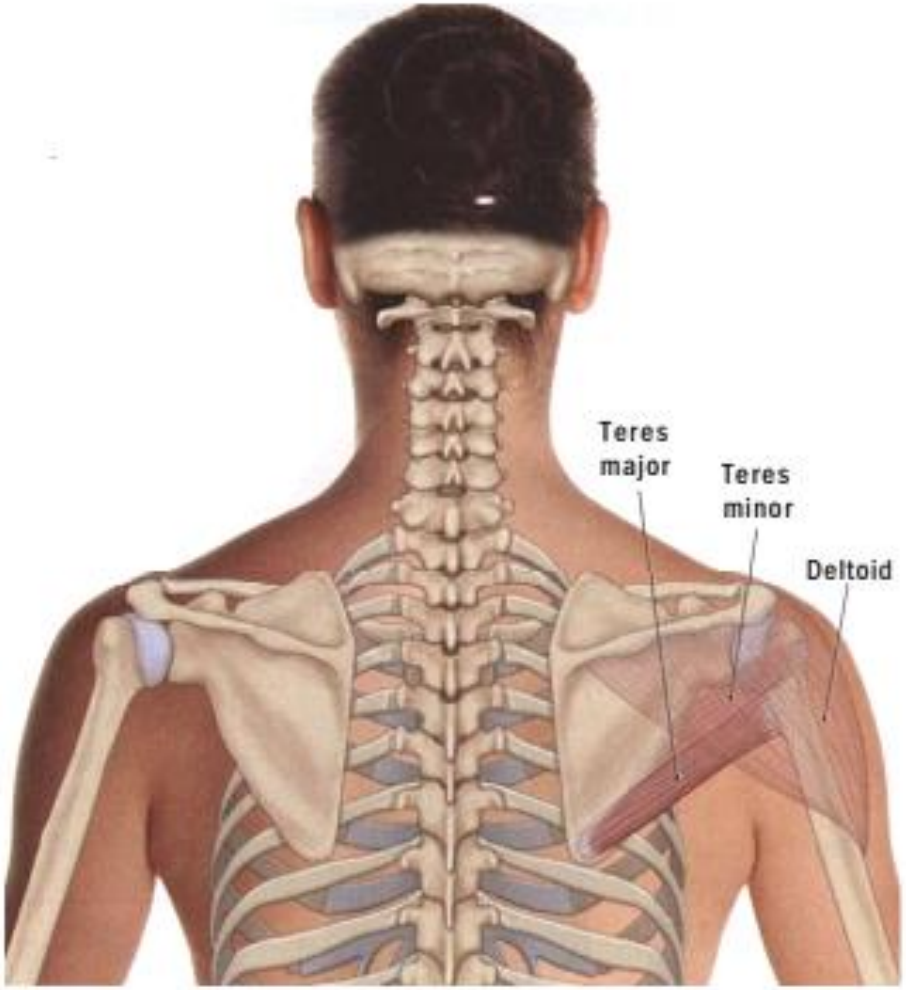

Figure 10-39 Posterior view of the right teres major. The deltoid and teres minor have been ghosted in.

Mięsień obły większy - palpacja

Mięsień obły większy – punkty spustowe i promieniowanie bólu

Figure 10-42 Posterior view illustrating common teres major TrPs and their corresponding referral zone.

Figure 10-43 A stretch of the right teres major. The client passively moves his arm into lateral rotation, flexion, and adduction in front of the body. Note: This also stretches the latissimus dorsi.

ęsień obły
ększy -
etching

Mięsień nadgrzebieniowy

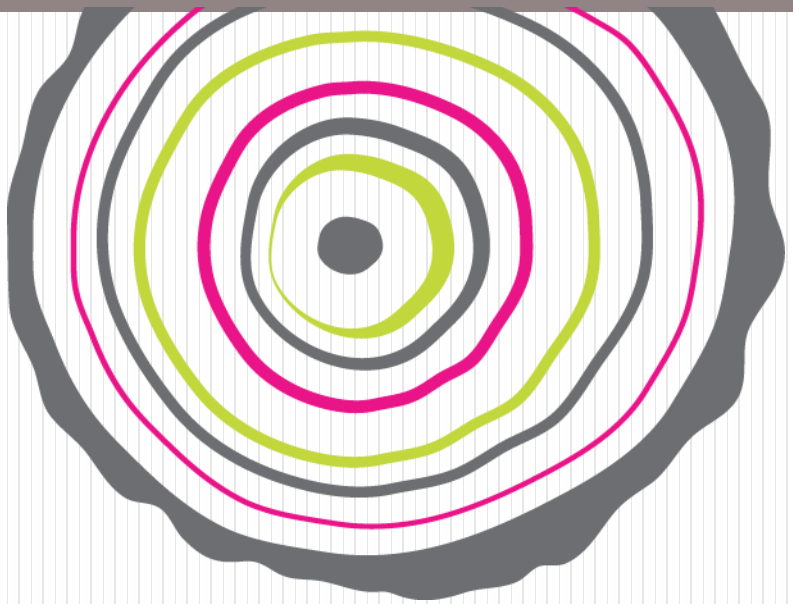

Mięsień nadgrzebieniowy – anatomia

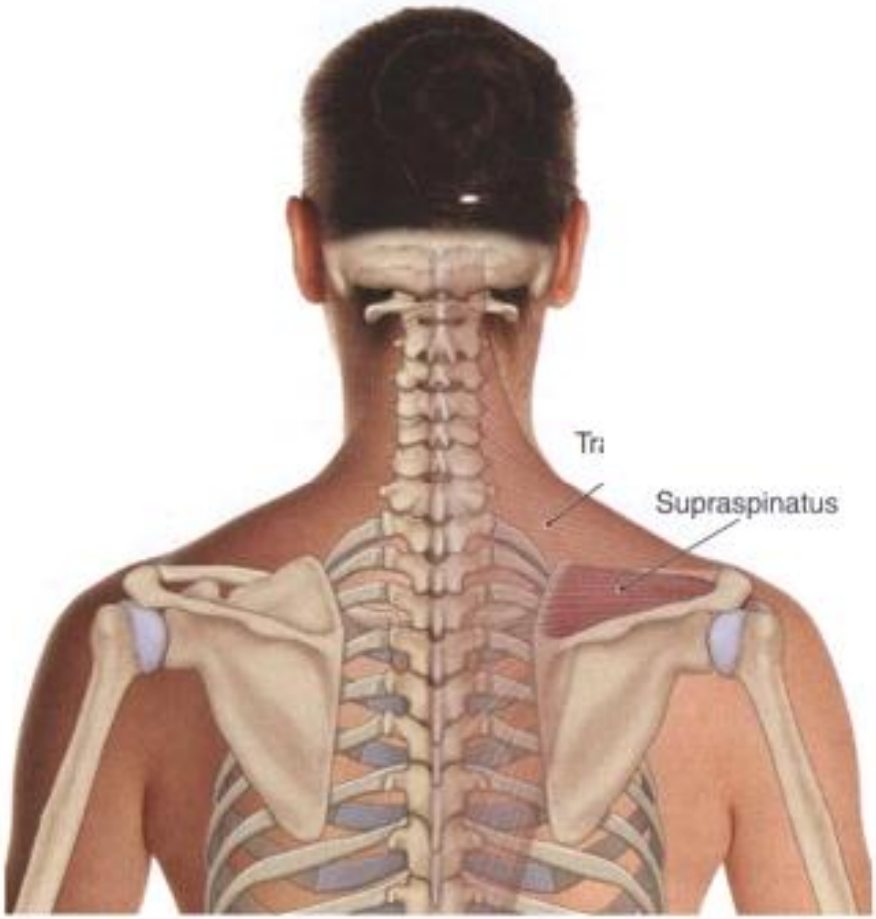

Figure 10-45 Posterior view of the right supraspinatus. The trapezius has been ghosted in.

Mięsień nadgrzebieniowy - palpacja

Figure 10-46 Starting position for prone palpation of the right supraspinatus.

Mięsień nadgrzebieniowy - palpacja

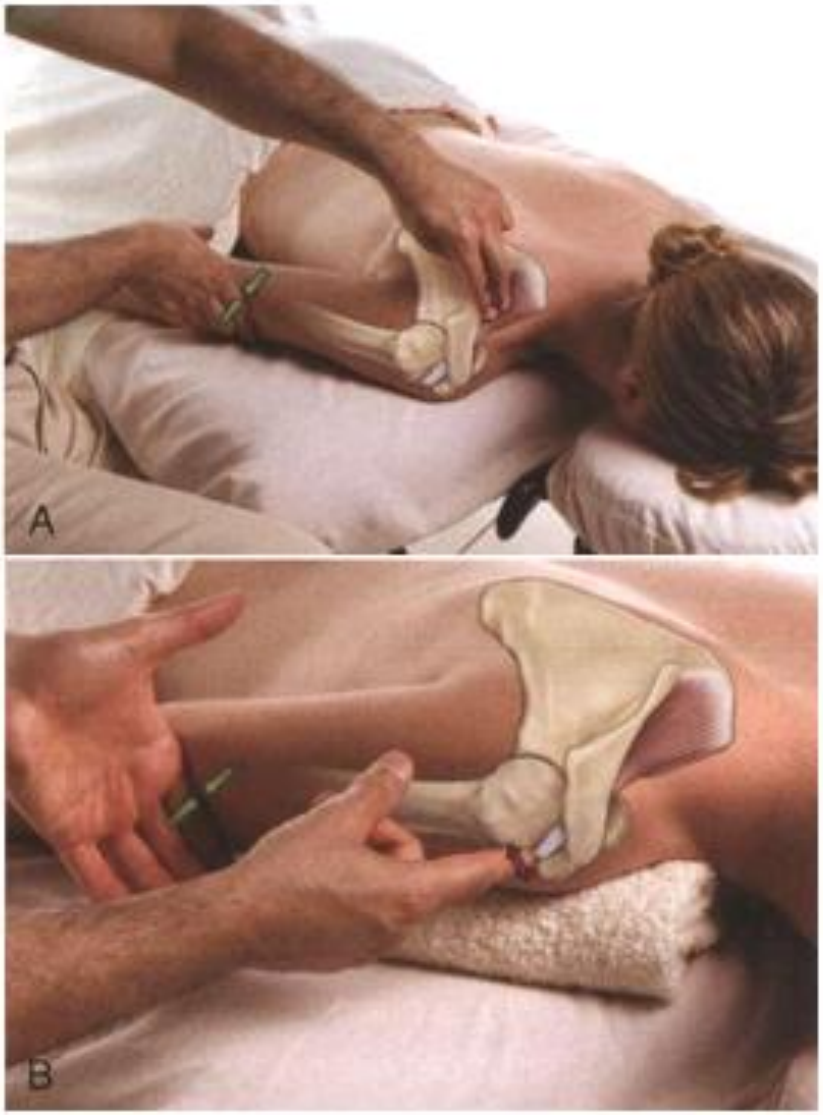

Figure 10-47 Palpation of the right supraspinatus. **A** shows palpation of the belly superior to the spine of the scapula. **B** shows palpation of the distal tendon just distal to the acromion process of the scapula.

Alternate Palpation Position—Seated

Figure 10-48 The supraspinatus can also be easily palpated with the client seated. To engage the supraspinatus, have the client either perform a very short range of motion (approximately 10 to 20 degrees) of abduction of the arm at the shoulder joint with the hand in the small of the back (to reciprocally inhibit the upper trapezius), or perform a short range of motion (approximately 10 to 20 degrees) of the arm halfway between abduction and flexion at the shoulder joint as seen here.

Mięsień nadgrzebieniowy - palpacja

Mięsień nadgrzebieniowy – punkty spustowe i promieniowanie bólu

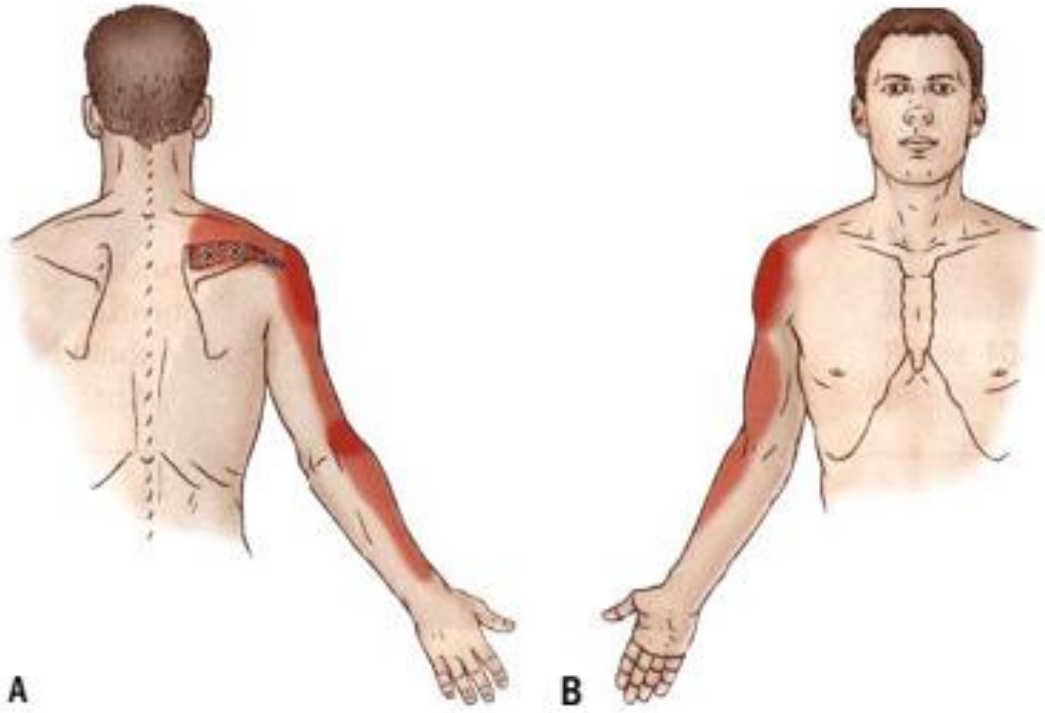

Figure 10-49 **A** is a posterior view illustrating common supraspinatus TrPs and their corresponding referral zone. **B** is an anterior view showing the remainder of the referral zone.

Mięsień nadgrzebieniowy - stretching

Figure 10-50 A stretch of the right supraspinatus. The client's right arm is extended and adducted behind the body. See also Figure 13-10, C, for another stretch of the supraspinatus.

Mięsień podłopatkowy

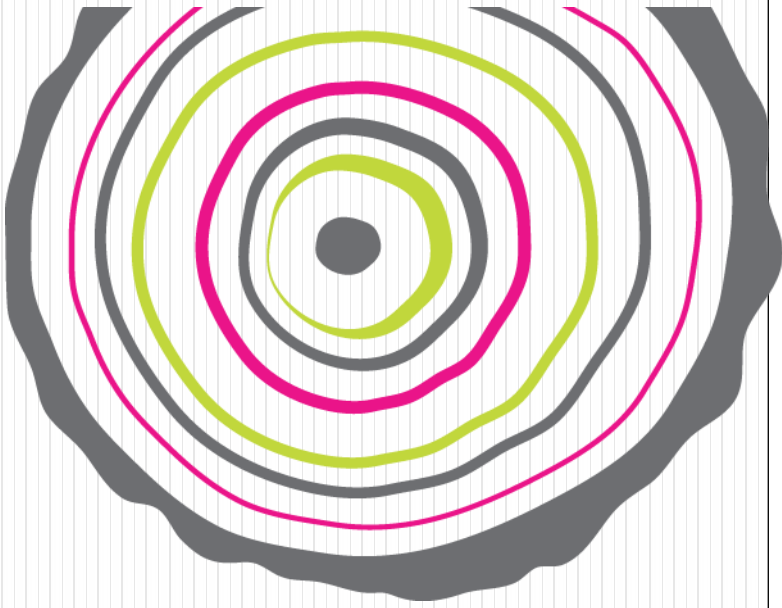

Mięsień podłopatkowy - anatomia

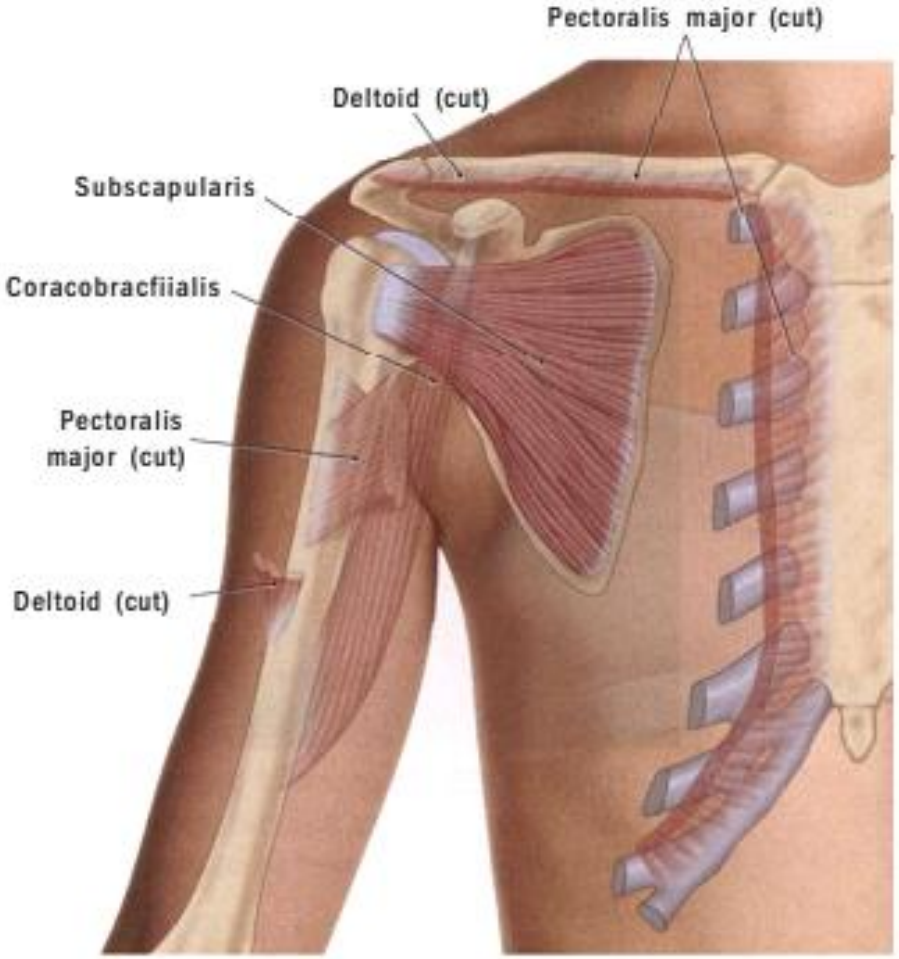

Figure 10-57 Anterior view of the right subscapularis. The coracobrachialis and cut deltoid and pectoralis major have been ghosted in.

Mięsień podłopatkowy - palpacja

Figure 10-58 Starting position for supine palpation of the right subscapularis.

Mięsień podłopatkowy - palpacja

Figure 10-59 Palpation of the right subscapularis. **A** shows palpation of the belly. Note: The client's arm is up so that the reader can visualize the belly of the muscle; the arm may be down and resting on the chest as seen in **B,** which shows the client medially rotating the arm to engage the subscapularis.

Mięsień podłopatkowy - palpacja

Figure 10-60 Palpation of the humeral tendon of the right subscapularis as the client medially rotates the arm against resistance (see Palpation Note #2).

Mięsień podłopatkowy – punkty spustowe i promieniowanie bólu

Figure 10-62 Posterior view illustrating a common subscapularis TrP and its corresponding referral zone.

Mięsień podłopatkowy - stretching

Figure 10-63 A stretch of the right subscapularis. The client laterally rotates the right arm and reaches for the ceiling.

Dziękuję

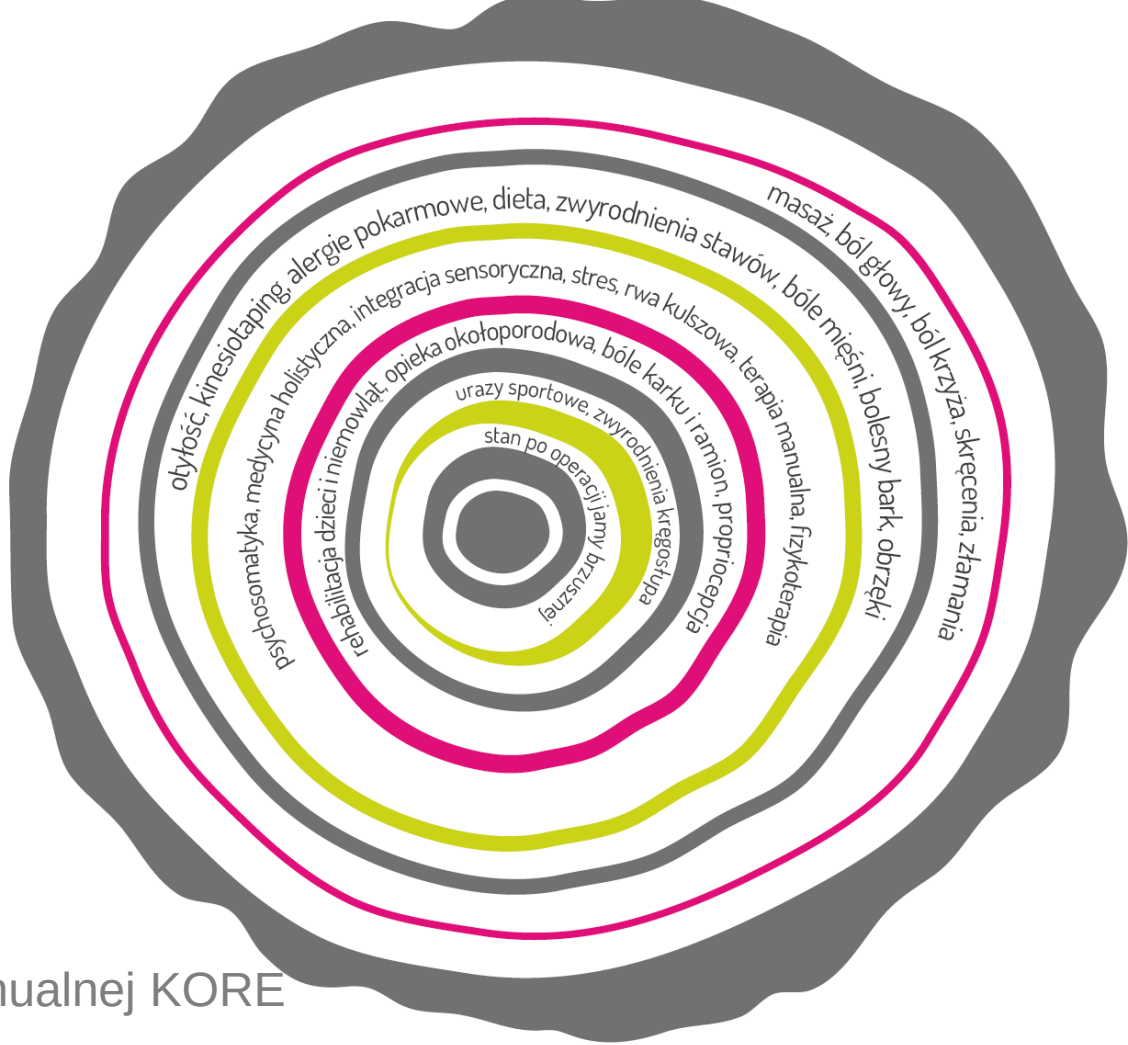

www.centrum-kore.pl

Centrum Fizjoterapii i Terapii Manualnej KORE